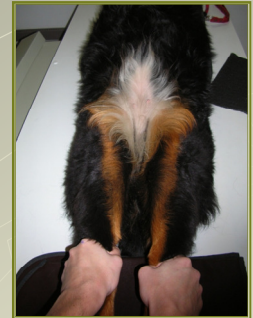
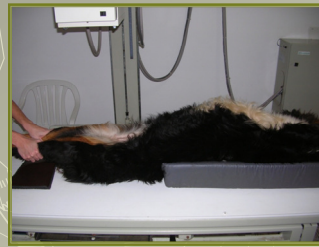
EXAME RADIOGRÁFICO DAS ARTICULAÇÕES COXOFEMORAIS

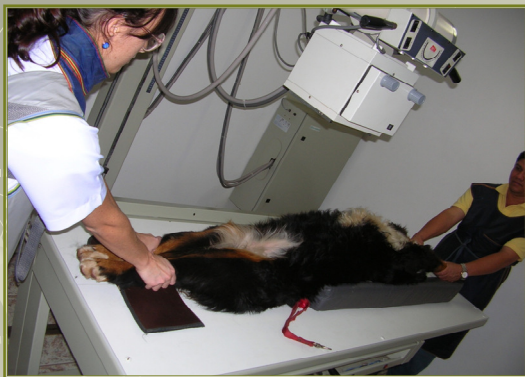01

EXAME RADIOGRÁFICO



02

EXAME RADIOGRÁFICO



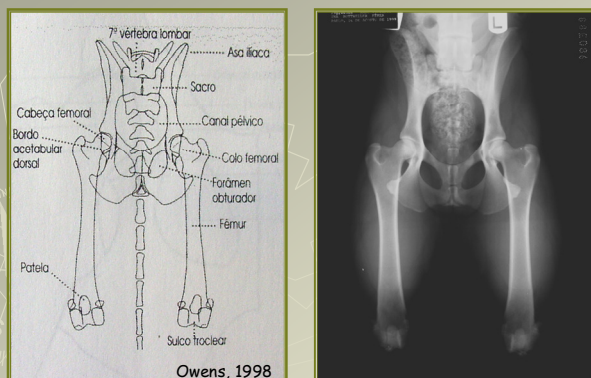
03

EXAME RADIOGRÁFICO

- 📄 Filme Radiográfico
 - ✓ Duas últimas vértebras lombares
 - ✓ Pelve
 - ✓ Fêmores e as Articulações Fêmoro-tíbio-patelares
- 📄 Mal posicionamento (Morgan; Stephens, 1988)
 - ✓ Rotação da pelve
 - ▶ Forâmens obturadores
 - ▶ Rotação incompleta dos fêmores
 - Não sobreposição das patelas nos sulcos trocleares

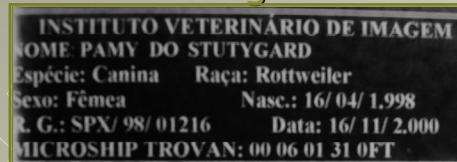04

EXAME RADIOGRÁFICO



05

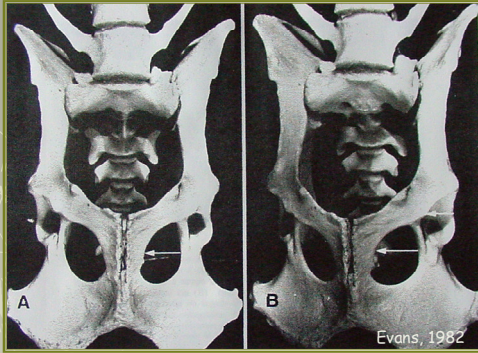
Identificação do Filme Radiográfico



- 📄 O Arquivo pode ser gerado no Word,
- 📄 A configuração deve ser do tamanho da janela do identificador de filme,
- 📄 Deve conter os dados acima, podendo ressaltar o local da realização do exame

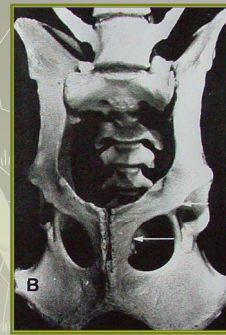
06

MAL POSICIONAMENTO



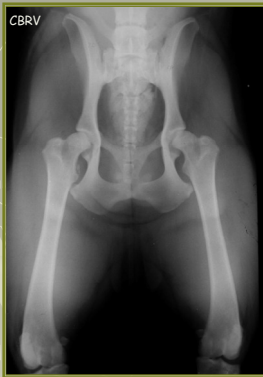07

MAL POSICIONAMENTO



08

MAL POSICIONAMENTO



- ✦ Não rotação dos fêmores
- ✦ Fêmores não paralelos
- ✦ Patelas não estão sobre sulcos trocleares

09

LAUDOS DO CBRV

- ✦ Idade mínima
 - ✓ 24 meses completos, quando inferior, respeitamos 12 meses completos, avaliaremos, porém o certificado sairá com a observação de PRÉ-LAUDO
- ✦ Contenção química/posicionamento
- ✦ Identificação do animal
 - ✓ Aplicação de microchip
 - ✓ Cópia autenticada do pedigree
- ✦ Termo de Responsabilidade do Veterinário e do Proprietário
- ✦ Identificação da Radiografia

10

<p>COLÉGIO ANALISTA DE RADIOLOGIA VETERINÁRIA</p>		
<p>DISPLASIA COXOFEMORAL CANINA CERTIFICADO DE CONTROLE</p>		
<p>GOLDEN TRIP BRITISH SPICE Nome de registro</p>		
SPX/04/02435 Número do registro	95600000493506 Número do microchip	1428 Número do certificado do CBRV
GOLDEN RETRIEVER Raça	Macho Sexo	26/5/2004 Data de Nascimento
5/9/2006 Data do exame radiográfico		
A conformação de arcos C (HD+), DISP		
São Paulo, 14 de setembro de 2006		
Rua Padre Macchi, 485 - romb. 32 - Cap. 04121-000		
<p>COMISSÃO AVALIADORA</p>		
Ana Carolina B. C. Fonseca Pinto CRMV- SP 8465		
Benedito Wladimir De Martin CRMV- SP 6079		
Salvador Luis Rocha Urtado CRMV- SP 6331		

11